不同体重正常 SD 大鼠肝脏血流动力学的超声观察

王 红[1]，马 琳[1]，杨蕗璐[1]，陈克霏[2]，卢 强[1]，凌文武[1]，罗 燕[1]
(1. 四川大学华西医院超声诊断科，四川成都 610041；2. 四川大学华西医院普外科，四川成都 610041)

摘要：目的：该研究旨在用高频超声观察 SD 大鼠体重对门静脉内径、门静脉及肝固有动脉血流动力学的影响。**方法：**按体重将 100 只 SD 大鼠分为两组，A 组：200~300 g；B 组：300~400 g。采用 5.0~12.0 MHz 超声探头测定大鼠门静脉内径，门静脉最大血流速度及肝固有动脉收缩期血流峰值速度、舒张期末血流速度及阻力指数。**结果：**A 组 SD 大鼠门静脉内径(0.172±0.030) cm；B 组 SD 大鼠门静脉内径(0.189±0.030) cm。门静脉内径在不同体重间存在显著差异(P<0.01)。门静脉流速、肝固有动脉收缩期最大峰值流速、舒张期末流速及阻力差异无统计学意义。**结论：**在大鼠肝脏疾病模型的观测和评估实验中，动物体重应尽可能一致。

关键词：大鼠体重；门静脉内径；高频超声
中图分类号：TB533 **文献标识码：**A **文章编号：**1000-3630(2014)-04-0345-04
DOI 编码：10.3969/j.issn1000-3630.2014.04.012

Ultrasonic observation to the effect of body weight on hepatic hemodynamics for normal SD rats

WANG Hong[1], MA Lin[1], YANG Lu-lu[1], CHEN Ke-fei[2], LU Qiang[1], LING Wen-wu[1], LUO Yan [1]
(1. *Department of Ultrasound*, *West China Hospital of Sichuan University*, *Chengdu* 610041, *Sichuan*, *China*;
2. *Department of General Surgery*, *West China Hospital of Sichuan University, Chengdu* 610041, *Sichuan*, *China*)

Abstract: Objective: To study the effects of body weight on diameter of the portal vein, the hepatic hemodynamic parameters of the portal vein and the inherent hepatic artery for Sprague-Dawley (SD) rats. **Method:** One hundred SD rats were taken as experimental samples and divided into two groups according to body weight，Group A: 200 g-300 gand Group B: 300 g-400 g. A 5-12 MHz high-frequency linear transducer was applied to detect the diameters and the maximum velocity of the portal vein, the peak systolic velocity (PSV), end diastolic velocity (EDV) and resistance index (RI) of the inherent hepatic artery. **Result:** The results show that the portal vein caliber of normal SD rats are around: (0.172±0.030) cm in group A, and around (0.189±0.03) cm in group B. There is significantly difference in the portal vein diameters (P<0.01) for different body weights. No significantly difference is found in PSV, EDV and RI of the inherenthepatic artery. Body weight has significant effect on the portal vein diameters for normal SD rats. **Conclusion:** In the observation and evaluation experiments of rat liver disease models, the weights of the animals should be as consistent as possible.

Key words: body weight of rats; portal vein diameter; high-frequency ultrasound

0 引 言

SD 大鼠作为医学基础实验研究的常用品系之一，在病毒性肝炎、肝纤维化、肝硬化及肝脏肿瘤等的研究中使用广泛[1-3]。在对大鼠肝脏的相关研究中，门静脉及肝固有动脉血流动力学的变化是研究热点[4,5]。在动物实验中，实验 SD 大鼠在体重选取上的差异较大。在 SD 大鼠的肝脏疾病模型研究中，200~400 g 大鼠最为常用。有研究表明，不同体重 SD 大鼠肝脏的绝对重量随体重的增加而增大。而目前，国内外对不同体重范围的 SD 大鼠门静脉及肝固有动脉的血流动力学研究报道较少[4-8]。因此，在动物实验中，获得各种体重范围的正常 SD 大鼠门静脉、肝固有动脉血流动力学参数十分重要。超声作为一种安全、无创的检查方法，能较为准确地反映门静脉、肝固有动脉的血流信息[9,10]。

本文研究测定了两个不同体重组正常雄性 SD 大鼠肝脏门静脉内径、门静脉及肝固有动脉的相关血流参数，旨在为大鼠肝脏疾病模型的观测和评估

收稿日期：2013-03-09；**修回日期：**2013-06-19
基金项目：国家自然科学基金资助项目(81071163)
作者简介：王红(1986－)，女，四川广安人，研究方向为实验动物超声。
通讯作者：罗燕, E-mail: huaxiluoyan@163.com

提供参考依据。

1 材料与方法

1.1 动物选择与分组

7~10 周龄健康成年雄性 SD 大鼠 100 只，按体重分为两组：A 组，200~300 g(253.85±26.40)，50 只；B 组，300~400 g(372.92±38.07)，50 只。所有实验大鼠均购于成都达硕生物科技有限动物公司，于四川大学华西科技园动物实验中心按标准饲料统一喂养。

1.2 仪器与方法

实验大鼠采用乙醚吸入麻醉。当角膜反射迟钝、肌肉紧张度降低时，将大鼠右上腹约 5 cm×5 cm 方形区域脱毛。超声诊断仪采用 Philips iU22，探头型号 L12-5(频率 5.0~12.0 MHz)，中心频率为 6 MHz。大鼠取仰卧位，沿右侧肋间及肋缘进行斜切扫查探及门静脉长轴。在门静脉主干入肝前约 0.5 cm 走行平直、无分支处测量门静脉内径(Portal Vein Diameter, PVD)，多普勒超声检测门静脉最大血流速度(Portal Vein Velocity, PVV)。在测定肝固有动脉相关血流参数时，由于血管内径纤细，需根据血管走行方向将取样门宽调节至 0.5 mm，测定收缩期血流峰值速度(Peak Systolic Velocity, PSV)、舒张期末血流速度(End Diastolic Velocity, EDV)及阻力指数(Resistance Index, RI)。在超声测定过程中，保持成像条件如深度、增益等的统一，校正声束与血流之间夹角<60°。上述检查均由同一经验丰富的医师完成，每项指标结果取三次测量平均值。

2 统计学处理

采用 SPSS 16.0 软件对各测值进行数据统计，测量结果用 mean±SD 表示，采用 *t* 检验，并给出 95%置信区间。

3 结 果

3.1 门静脉、肝固有动脉超声成像

SD 大鼠门静脉由肠系膜总静脉和脾静脉汇合而成，与肝固有动脉伴行于 Glisson 氏鞘内，达第一肝门后分左、右、头三支入肝实质[11]。高频超声下所有大鼠门静脉均能清楚显示，门静脉从尾端向头端走行清晰可见(图 1(a))。在彩色多普勒图像上表现为向肝血流，血流流速曲线见图 1(b)。肝总动脉起自腹腔干，向右头侧走行，继而转向腹侧，发出胰十二指肠动脉和胃右动脉后延续为肝固有动脉，直达肝门[11]。彩色多普勒声像图上所有大鼠的肝固有动脉均能显示，与门静脉伴行于第一肝门处入肝。正常肝固有动脉为单向入肝血流(图 2)。

(a) 肝门部门静脉

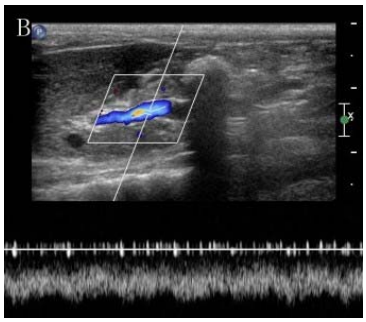

(b) 门静脉血流流速曲线

图 1 大鼠门静脉超声声像图

Fig.1 Ultrasound images of SD rats: (a), B-mode of portal vein; (b), color Doppler image of portal vein

图 2 大鼠肝固有动脉血流流速曲线图

Fig.2 Color Doppler image of the inherent hepatic artery

3.2 门静脉、肝固有动脉超声参数

A 组大鼠门静脉管径为(0.172 ±0.030) cm，门静脉流速为(16.82±3.53) cm/s；B 组大鼠门静脉管径为(0.189 m±0.030) cm，门静脉流速为(15.60 ±3.53) cm/s。不同体重组间门静脉管径存在显著差异(P<0.01)，而门静脉最大血流速度在不同体重组间无统计学意义(见表 1)。

表 1　SD 大鼠不同体重组门静脉管径及门静脉流速(mean ± SD)
Table 1　PVD and PVV for normal SD rats

测量项目	体重分组	Mean ± SD	95%CI	*P* 值
PVD/cm	A 组	0.172±0.030	0.16-0.18	0.002
	B 组	0.189±0.030	0.18-0.20	
PVV/(cm/s)	A 组	16.82±3.53	15.82-17.83	
	B 组	15.60±3.53	14.44-16.77	

A 组：200~300 g；B 组：300~400 g

A 组大鼠肝固有动脉 PSV 为(60.11±13.85) cm/s，EDV 为(28.31±11.17) cm/s，RI 为 0.53±0.13。B 组大鼠 PSV 为(55.09±16.58) cm/s，EDV 为(14.61±10.53) cm/s，RI 为 0.54±0.12。不同体重组间上述血流动力学参数差异无统计学意义(见表 2)。

表 2　SD 大鼠不同体重组肝固有动脉血流参数(mean±SD, cm/s)
Table 2　PSV, EDV, and RI of the inherent hepatic artery for normal SD rats

测量项目	体重分组	Mean±SD	95%CI
PSV/(cm/s)	A 组	60.11±13.85	55.22-62.90
	B 组	55.09±16.58	50.49-60.28
EDV/(cm/s)	A 组	28.31±11.17	24.47-30.68
	B 组	14.61±10.53	19.92-20.46
RI	A 组	0.53±0.13	0.50-0.57
	B 组	0.54±0.12	0.55-0.63

A 组：200~300 g；B 组：300~400 g

4　讨 论

体重作为一项重要参考指标，在实验动物生长评价中的重要性已经得到一致认可。

高频超声由于其较高的分辨率，在动物实验中运用广泛[10,12-14]。国内外对 SD 大鼠肝脏的相关研究显示[15-18]，高频多普勒超声能获得较为清晰的大鼠门静脉声像图，并能测得门静脉和肝动脉的血流动力学参数。SD 大鼠肝脏具有双重血流供应，门静脉是肝的功能性血管[5,19]。本研究显示，不同体重的正常 SD 雄性大鼠门静脉内径存在差异，其宽度随体重的增加而增宽，这与于洪堂[20]等报道的正常人群体重与门静脉管径的趋势相符。对于门静脉血流速度，本研究显示不同体重组之间无统计学差异，即门静脉血流速度不受体重影响，这可能与该实验每组大鼠样本量较小以及两组大鼠体重范围差异较小有一定关系。据田永路等[21]的研究报道，肝脏的绝对重量随大鼠体重增加而增大，而目前对大鼠体重与血流动力学正常值关系的研究较少。本文探索性地将大鼠的体重分为两组进行肝脏血流动力学分析，更合理的体重分组有待进一步研究。

本研究也发现，不同体重组 SD 大鼠肝固有动脉 PSV、EDV 和 RI 差异无统计学意义，可能与大鼠肝脏供血系统主要通过门静脉系统有关。金修才等[22]在对肝固有动脉、门静脉最大血流速度比(A/P)的研究中发现，由于肝动脉缓冲效应的作用，肝纤维化时，肝动脉血流流速增加，门静脉血流流速降低，两者的变化相反，其比值能反映肝纤维化的血流动力学变化；而肝动脉与门静脉血流速度的比值能够反应肝脏组织与血流动力学变化[23-26]。但由于本实验样本量较小，未对不同体重大鼠 A/P 进行统计分析比较，体重对 A/P 是否有确切影响还有待进一步研究。在实验中，由于大鼠肝固有动脉内径较细，个体解剖变异大，加上检查又受麻醉、仪器分辨力及操作者经验的限制，使得肝固有动脉的辨认及流速测量相对困难，这些影响因素要求操作者在扫查肝固有动脉的过程中，应取多切面的扫查方法，以获得相对准确的血流信息。

5　结 论

本研究显示 SD 大鼠的门静脉流速、肝固有动脉的 PSV、EDV、RI 不受体重的影响。门静脉宽度随体重的增加而增宽。在大鼠肝脏疾病模型的观测和评估实验中，选用动物的体重应尽可能一致。

参　考　文　献

[1] 韩玉梅，鄢丹，胥秀英，等. 肝脏疾病动物模型的分类与应用[J]. 中药材, 2010, **33**(4): 644-647.
HAN Yumei, YAN Dan, XU Xiuying, et al. Classification and application of animal models of liver diseases[J]. Journal of Chinese Medicinal Materials, 2010, **33**(4): 644-647.

[2] De Jong GM, Aarts F, Hendriks T, et al. Animal Models for Liver Metastases of Colorectal Cancer: Research Review of Preclinical Studies in Rodents[J]. J Surg Res, 2009, **154**(1): 167-176.

[3] Wen Z, Zhang J Z, Xia H M, et al. Stability of a Rat Model of Prehepatic Portal Hypertension Caused by Partial Ligation of the Portal Vein[J]. World J Gastroenterol, 2009, **15**(32): 4049-4054.

[4] 陈永亮，黄志强，李文岗，等. 门静脉动脉化对大鼠肝脏再生的影响[J]. 消化外科, 2005(6): 421- 424.
CHEN Yongliang, HUANG Zhiqiang, LI Wengang, et al. The effect of portal vein arterialization on hepatic regeneration in a rat model[J]. Digestive Surgery, 2005, **4**(6): 421-424.

[5] 李鹏超，鲁建国，马庆久，等. 大鼠肝硬化形成过程中门静脉压力及血流动力学变化[J]. 第四军医大学学报, 2007, **28**(5): 404-406.
LI Pengchao, LU Jianguo, MA Qingjiu, et al. Changes of hemodynamics and portal vein pressure in the progression of portal hypertension in rats[J]. Journal of the Fourth Military Medical University, 2007, **28**(5): 404-406.

[6] 刘保荣，李宗芳，周蕊，等. 门静脉主干缩窄法制备 SD 大鼠门静脉高压症模型时最佳口径的探讨[J]. 中华实验外科杂志，2008, **25**(9): 1135-1137.
LIU Baorong, LI Zongfang, ZHOU Rui, et al. The best degree of partial portal vein ligation in making a rat model of pre-hepatic portal hypertension[J]. Chinese Journal of Experimental Surgery, 2008, **25**(9): 1135-1137.

[7] Chen M L, Wang Y, Yang Y M, et al. Diagnostic Efficacy of an Ultrasound Quantitative Method in a Rat Model of Experimental Liver Fibrosis[J]. Chinese Journal of Hepatology, 2012, **20**(2): 122-125.

[8] Fernández-Domínguez I, Echevarria-Uraga J J, Gómez N, et al. High-Frequency Ultrasound Imaging for Longitudinal Evaluation of Non-Alcoholic Fatty Liver Disease Progression in Mice[J]. Ultrasound Med Biol, 2011, **37**(7): 1161-1169.

[9] Walker A, Henriksen E, Ringqvist I, et al. A Rotating Cylinder Phantom for Flow and Tissue Color Doppler Testing[J]. Ultrasound Med Biol, 2009, **35**(11): 1892-1898.

[10] 全杰荣, 罗燕, 范玉亭. 高频超声多参数诊断 SD 大鼠脂肪肝的价值[J]. 世界华人消化杂志, 2010, **18**(13): 1366-1370.
QUAN Jierong, LUO Yan, FAN Yuting. Multi-parameter quantitative evaluation of rat fatty liver using high-frequency ultrasound[J]. World Chinese Journal of Digestology, 2010, **18**(13): 1366-1370.

[11] 于春鹏, 单鸿, 姜在波, 等. 大鼠门静脉系影像解剖学研究及穿刺入路的建立[J]. 当代医学(中国介入放射学), 2008, **2**(1)：72-74.
YU Chunpeng, SHAN Hong, JIANG Zaibo, et al. Screenage anatomy characteristics of rats' portal veins & establishment of punctuation approach[J]. Contemporary Medicine(Chinese Journal of Interventional Radiology), 2008, **2**(1): 72-74.

[12] Nijhuis T H, de Boer S A, Wahegaonkar A L, et al. A new approach to assess the gastrocnemius muscle volume in rodents using ultrasound; comparison with the gastrocnemius muscle index[J]. PLoS One, 2013, **8**(1): e54041.

[13] J.J. Echevarria Uraga, I. García-Alonso Montoya, I. Díaz Sanz, et al. Ultrasonographic characterisation of an experimental model of liver metastases from colon carcinoma in rats[J]. Radiologia, 2010, **52**(1): 37-44.

[14] Lied G A, Milde A M, Nylund K, et al. Increased wall thickness using ultrasonography is associated with inflammation in an animal model of experimental colitis[J]. Clin Exp Gastroenterol, 2012, **5**: 195-201.

[15] Nestler U, Seifner S, Greschus S, et al. Doppler ultrasound graphic measurement of blood flow velocities in major cerebral arteries of the rat using triplex mode[J]. Neurol Res, 2006, **28** (8): 877-800.

[16] 张超, 黄道中, 邓又斌, 等. Wistar 大鼠肝脏超声声像图表现及相关应用[J]. 中国医学影像技术, 2006, **22**(1): 39-41.
ZHANG Chao, HUANG Daozhong, Deng Youbin, et al. Ultrasonography applications and characteristics of the liver in Wistar rats[J]. Chin J Med Imaging Technology, 2006, **22**(1): 39-41.

[17] Choi Y J, Baik S K, Park D H, et al. Comparison of Doppler ultrasonography and the hepatic venous pressure gradient in assessing portal hypertension in liver cirrhosis[J]. J Gastroenterol Hepatol, 2003, **18**(4): 424-429.

[18] Andréia S Lessa, Bruno D Paredes, Juliana V Dias, et al. Ultrasound imaging in an experimental model of fatty liver disease and cirrhosis in rats[J/OL]. BMC Vet Res. 2010-1-29. doi: 10.0086/1746-6148-6-6.

[19] 贾浥苹, 文晓蓉, 李肖. 高频超声评价 SD 大鼠诱发性肝癌模型[C]// 中国海口, 2004, 143.
JIA Yiping, WEN Xiaorong, LI Xiao. High-frequency ultrasound evaluation of SD rats induced liver cancer model[C]// Haikou China, 2004, 143.

[20] 于洪堂, 杨青, 孙伟伟. 门静脉宽度与身高、体重的关系[J]. 泰山卫生, 2001, **25**(6): 11-12.
YU Hongtang, YANG Qing, SUN Weiwei. Relationship between portal vein width and height, weight[J]. Taishan Health Journal, 2001, **25**(6): 11-12.

[21] 田永路, 于洪江, 张希牧, 等. 5~7 周龄 SD 和 Wistar 大鼠主要脏器系数及体尺的测定实验[J]. 动物科学, 2009, **26**(6): 21-29.
TIAN Yonglu, YU Hongjiang, ZHANG Ximu, et al. Determinations of organ coefficient and body measurement in SD and wistar rats aged 5 to 7 weeks[J]. Laboratory Animal Science, 2009, **26**(6): 21-29.

[22] 金修才, 王俊学, 陈小松, 等. 肝固有动脉、门静脉最大血流速度比(A/P)对肝纤维化的诊断作用[J]. 肝脏，2004, **9**(1): 47-48.
JIN Xiucai, WANG Junxue, CHENG Xiaosong, et al. Hepatic artery and portal vein blood flow velocity ratio (A/P) for the diagnosis of liver fibrosis[J]. Chinese Hepatology, Mar 2004, **9**(1): 47-48.

[23] 高上达, 林礼务, 薛恩生, 等. 超声观察肝移植术后肝动脉与门静脉及胆管的价值[J]. 中国医学影像学杂志, 2009, **17**(1): 5-8.
GAO Shangda, LIN Liwu, XUE Ensheng, et al. Value of ultrasound in detection of hepatic artery, portal vein and bile duct after orthotopic liver transplantation[J]. Chinese Journal of Medical Imaging, 2009, **17**(1): 5-8.

[24] 甄艳华, 杨利霞. 肝癌患者肝动脉血流动力学的彩色多普勒研究[J]. 新乡医学院学报, 2008, **25**(1): 62-64.
ZHEN Yanhua, YANG Lixia. Study of color doppler ultrasonographic measurement of hepatic artery hemodynamics in patients with hepatoma[J]. Journal of Xinxiang Medical College, 2008, **25**(1): 62-64.

[25] 周昆, 屈彩芹. 动物实验常用麻醉剂的比较与选择[J]. 实验动物科学, 2008, **25**(2): 41-43, 47.
ZHOU Kun, QU Caiqin. Comparison and selection of the commonly used anesthetic in animal experiments[J]. Laboratory Animal Science, 2008, **25**(2): 41-43, 47.

[26] 彭勇, 龚建平, 刘长安, 等. 大鼠原位肝移植模型制作过程中麻醉方法的选择[J]. 中国普通外科杂志, 2003, **12**(9): 673-676.
PENG Yong, GOMG Jianping, LIU Changan, et al. Selection of anesthetic method in setting up the animal model of orthotopic liver transplantation in rats[J]. Chinese Journal of General Surgery, 2003, **12**(9): 673-676.